

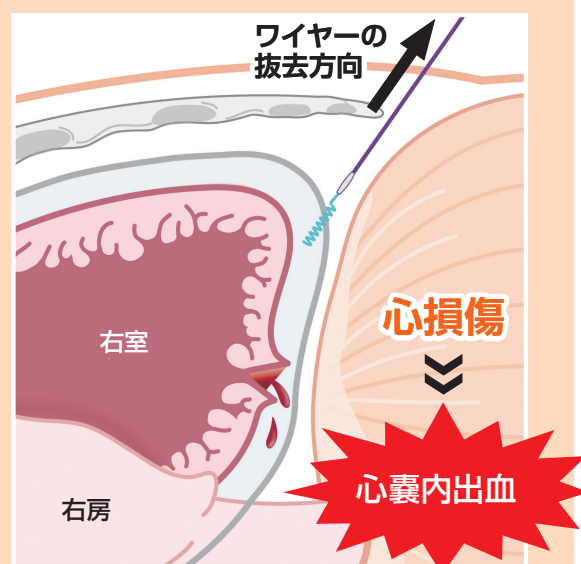
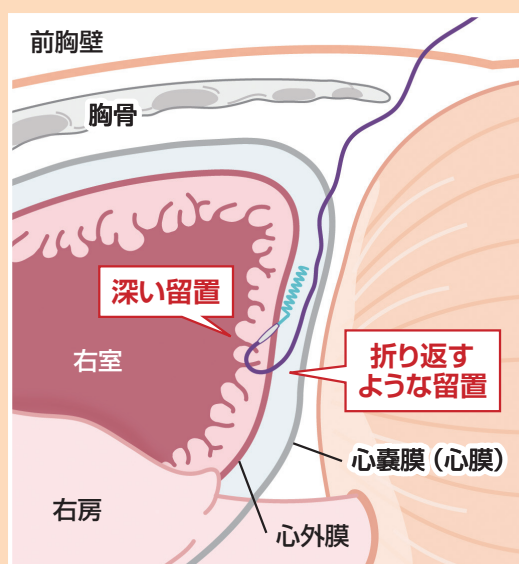
心臓血管外科、集中治療科、特定行為に係る看護師、開心術後の患者と関わる医療従事者の皆さまへ

## ペーシングワイヤー抜去に伴う心損傷による死亡

心臓手術で心表面に留置した一時的体外式ペーシングワイヤーを抜去した際、心損傷により心嚢内出血をきたし、大量出血のため死亡した事例が3例報告されています。

### ！心損傷に至ったと考えられる要因

**留置手技** 心腔内に至るペーシングワイヤーの深い位置  
もしくは、心筋および心嚢内で折り返すようなワイヤーの留置



※イメージ図

### ！事例概要

**事例 1** 小開胸胸腔鏡下僧帽弁形成術・三尖弁形成術を施行。右室横隔膜面にペーシングワイヤーを留置。術後約1週間でワイヤーを抜去。

抜去10分後、胸内苦悶を訴え意識消失し、血圧50mmHg台。心エコーで心腔内虚脱を認め、心停止。レントゲンで血胸を確認し、胸腔ドレーンを留置。多量の出血を認め、再開胸止血術を施行したところ、ワイヤー抜去部から出血（心外膜に3～5mmの線状創）を認め、抜去から2日後に死亡。

**事例 2** 僧帽弁置換術・三尖弁形成術を施行。右室横隔膜面にペーシングワイヤーを留置。術後約1週間でワイヤーを抜去。

抜去5分後、左肩痛が出現、血圧50mmHg台で補液を開始。心エコーで心尖部に最大径8mm程度の心嚢液、CTで右房側面と心尖部に心嚢液貯留を認め、再度心エコーを施行するが明らかな変化は認めなかった。次第に血圧が低下、心房細動となり、再開胸止血術を施行したところ、右室横隔膜面より噴出性の出血を認め、抜去から2日後に死亡。

※事例概要は、院内調査結果報告書をもとに専門分析部会が整理し、作成しています。報告されたその他の事例は、ホームページをご覧ください。

# [事例から考える再発防止]

— ペーシングワイヤー抜去に伴う心損傷による死亡を回避するために —

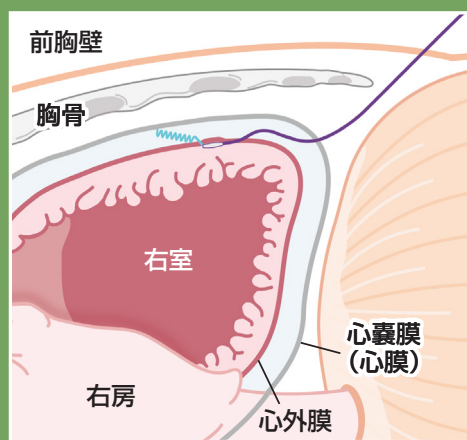
心損傷に至ったと考えられる留置手技

- 心腔内に至るペーシングワイヤーの深い位置
- 心筋および心嚢内で折り返すようなワイヤーの留置

## ! 心損傷に至らないために

### 対策

ペーシングワイヤーは、  
心外膜直下の浅い位置に、  
抜去する方向の軸と  
一直線になるよう留置する。



※イメージ図

## ! 死亡を回避するために

### 「心嚢内出血」早期発見のポイント

- 抜去当日、急激に循環動態が変動した時は、心嚢内出血の可能性を疑い、画像検査を検討する。  
※血腫の位置により、心エコーやCTで描出できず、再開胸の判断が困難な場合もある。
- 心エコーやCTの結果は、可能な限り複数医師で協議し、治療方針（再開胸）を決定する。

抜去は、土日や時間外を避け、  
再開胸が可能な体制下で  
行うことが望めます。

### 学会への期待

ペーシングワイヤーの留置に関連した手技や抜去に伴う心損傷時の対応について、ガイドラインなどの作成が望まれる。

\*警鐘レポートは、専門家で構成された専門分析部会が検討・作成し、再発防止委員会で承認されたものです。

\*警鐘レポートは、報告された死亡事例をもとに、死亡に至ることを回避するという視点で作成しており、これらの対策ですべての事象を回避できるものではなく、また、個別の患者の状況等によりこれらの対策が困難な場合や、最善でない場合も考えられます。

\*この内容は将来にわたり保証するものではなく、医療従事者の裁量を制限したり、医療従事者に義務や責任を課したりするためのものではありません。